Bases diagnósticas en la víctima de abuso sexual

1. Anamnesis en la victima de abuso sexual
2. Examen médico legal en la victima de abuso sexual
3. Examen de laboratorio en la víctima de abuso sexual
4. Diagnóstico diferencial con otras patologías
5. Bibliografía

Él diagnóstico medico legal de la victima de abuso sexual se basa en una eficiente y meticulosa historia clínica, la cual es dirigida y destinada a aportar pruebas que puedan tipificar el delito, esta de por sí es complicada puesto que muchas veces la victima se encuentra traumatizada y por razones obvias es poco colaboradora con el interrogatorio y el examen físico, o bien se trata de un menor que además tiene dificultades para expresar adecuadamente el suceso, todo ello implica el seguir una metodología, existiendo para ello protocolos establecidos a los cuales el medico legista debe ceñirse al momento de realizar su pericia.

Sin embargo en el transcurso de una consulta medica puede verse él medico no especialista obligado a realizar un examen del área genital, en el cual puede haber sospecha de un abuso, por esta razón es necesario tener conocimientos sobre el tema para poder orientar adecuadamente él diagnostico y referirlo a un servicio de medicina legal.

Por este motivo es que me atrevo a presentarles el presente trabajo donde de modo sucinto trato de resaltar los puntos más relevantes a tomar en consideración para la elaboración de una adecuada historia clínica y un diagnóstico certero.

La anamnesis Debe considerar entre los antecedentes aquellos que tengan especial relevancia con el delito, por ejemplo si tiene historia anteriores de maltrato infantil, si proviene de una familia de alto riesgo (Disfuncional), si padece enfermedades orgánicas que puedan confundir el diagnóstico (Enfermedad de Crohn, entre otras), si tiene alguna alteración del comportamiento, algún grado de déficit intelectual, si consume drogas, etc.

En el desarrollo del interrogatorio medico y relato del hecho lo más difícil es hacer empatia con el paciente para poder rescatar datos veraces del suceso, recordemos que en muchos casos hay victimización, amenaza, seducción o simplemente la víctima trata de borrar el suceso de su memoria como un mecanismo de defensa.

Otra dificultad al momento del interrogatorio lo constituye la victima infantil, puesto que muchas veces su declaración es puesta en duda, sobretodo si el menor se retracta de lo revelado inicialmente como ocurre muchas veces, ya sea por miedo, temor familiar o poca experiencia del entrevistador; sin embargo ciertas características presentes en el relato nos orientan de la veracidad del mismo. En estos casos durante el relato el menor suele describir la anatomía o fisiología sexual mostrando un conocimiento no acorde a su nivel de instrucción, detallando eventos como el coito, la eyaculación, etc.

Además demuestra durante el relato un grado de emoción, muchas veces miedo al recordar el hecho, temor a la muerte o sentimientos de autoculpabilización por lo ocurrido, esta descripción incluye situaciones típicas de abuso realizadas por el agresor hacia la víctima como son la amenaza, el chantaje, la seducción. El relato en general debe ser espontáneo, fluido, con precisión de algunos detalles importantes; si bien puede haber cambios en algunos puntos de la declaración conforme esta avanza, lo hechos sustanciales en si no deben variar. (Tabla I).

I - ANAMNESIS EN LA VICTIMA DE ABUSO SEXUAL

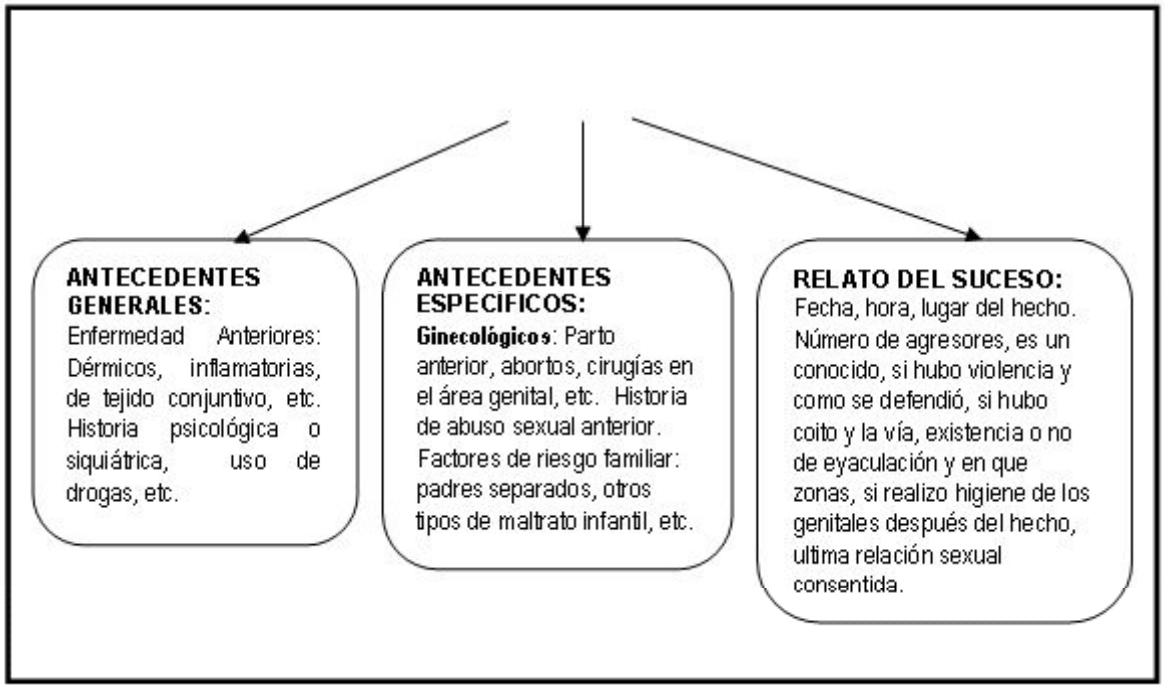

El examen físico: una vez realizado el examen físico general realizaremos el examen físico específico dirigido a la búsqueda de signos relacionados al delito: describiendo las lesiones provocadas por la defensa de la victima con el agresor (excoriaciones, equimosis en área interna de muslos, antebrazos, etc), tratando en lo posible de describir las características que presenten estas lesiones (grado de cicatrización o coloración de las equimosis) que orienten a determinar la data en que se produjeron, a fin de que estas lesiones puedan tener relación con la fecha del delito. En el examen del área genital se realizará un examen exhaustivo de los genitales externos (vulva, labios mayores, labios menores, horquilla vulvar) como de los genitales internos (himen, vagina, cuello uterino), así como el examen de la región perianal y anal (pliegues perianales, tonicidad del esfínter anal externo, presencia de espasmos, dilatación del esfínter, etc) precisando si las lesiones presentadas corresponden a lesiones recientes con signos inflamatorios o que se encuentren en fase de cicatrización (por termino medio se considera una data anterior a diez días) o lesiones antiguas caracterizadas por la presencia de cicatrices (posteriores a diez días). (Ver Tabla II).

II - EXAMEN MEDICO LEGAL EN LA VICTIMA DE ABUSO SEXUAL:

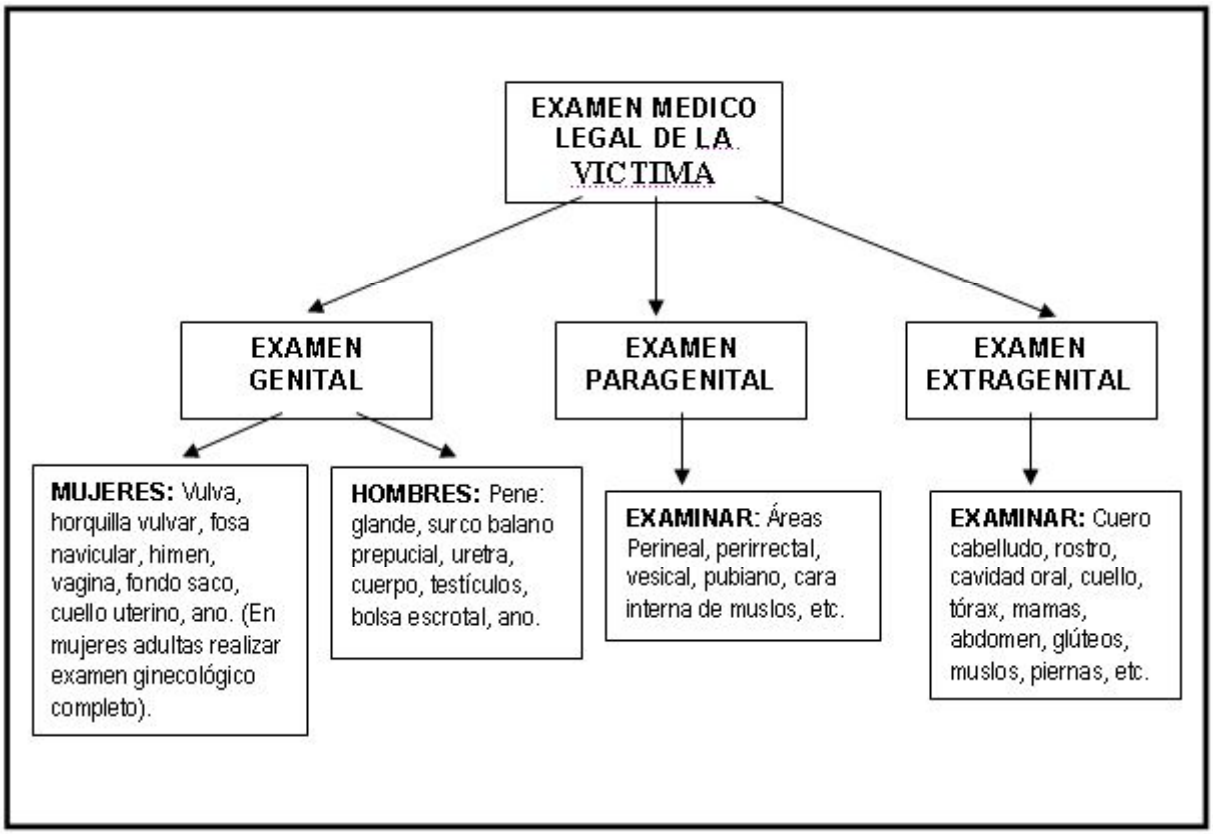

Los exámenes de laboratorio también son útiles y deben utilizarse racionalmente, su utilidad en casos de violencia sexual radica esencialmente en :

1-Determinar si existió el acto sexual: determinando la presencia de espermatozoides sobre todo en casos de hímenes dilatables.

2- Identificar la transmisión de enfermedad venérea: tales como gonorrea, sífilis, SIDA, para ello debe considerarse el tiempo de incubación de cada enfermedad al momento de tomar la muestra.

3- Descartar embarazo: Con el dosaje de gonadotropinas coriónica humana en sangre.

4- Identificar al autor: se puede realizar el ADN en los espermatozoides hallados, en los restos de pelos dejados en la victima y aislados con un cepillado del vello pubico, o por el examen de células epiteliales halladas debajo de las uñas de la victima si esta se defendió.

Los exámenes auxiliares deben ser solicitados oportunamente pues al aumentar los días es cada vez menos probable que se puedan verificar los hallazgos tales como la presencia de esperma en los hisopados anal, vaginal y oral, asimismo deben ser específicos pudiendo aportar datos valiosos como el ADN. Deben considerarse que se debe utilizar una adecuada técnica para la recolección, rotulación y conservación de las muestras, así como su lectura por ojos experimentados.

Tan importante como la toma adecuada de muestras es la toma de precauciones en cada etapa desde la recolección hasta su procesamiento final, debe realizarse una correcta rotulación para evitar confusión con otras muestras, la conservación adecuada en cámara de frió indicando el uso o no de preservantes, el transporte, la técnica de procesamiento, la experiencia del procesador y la correcta anotación de resultados. No se debe dejar de colocar la fecha y la hora en que se realizo cada procedimiento. (Tabla III).

III- EXAMEN DE LABORATORIO EN LA VICTIMA DE ABUSO SEXUAL:

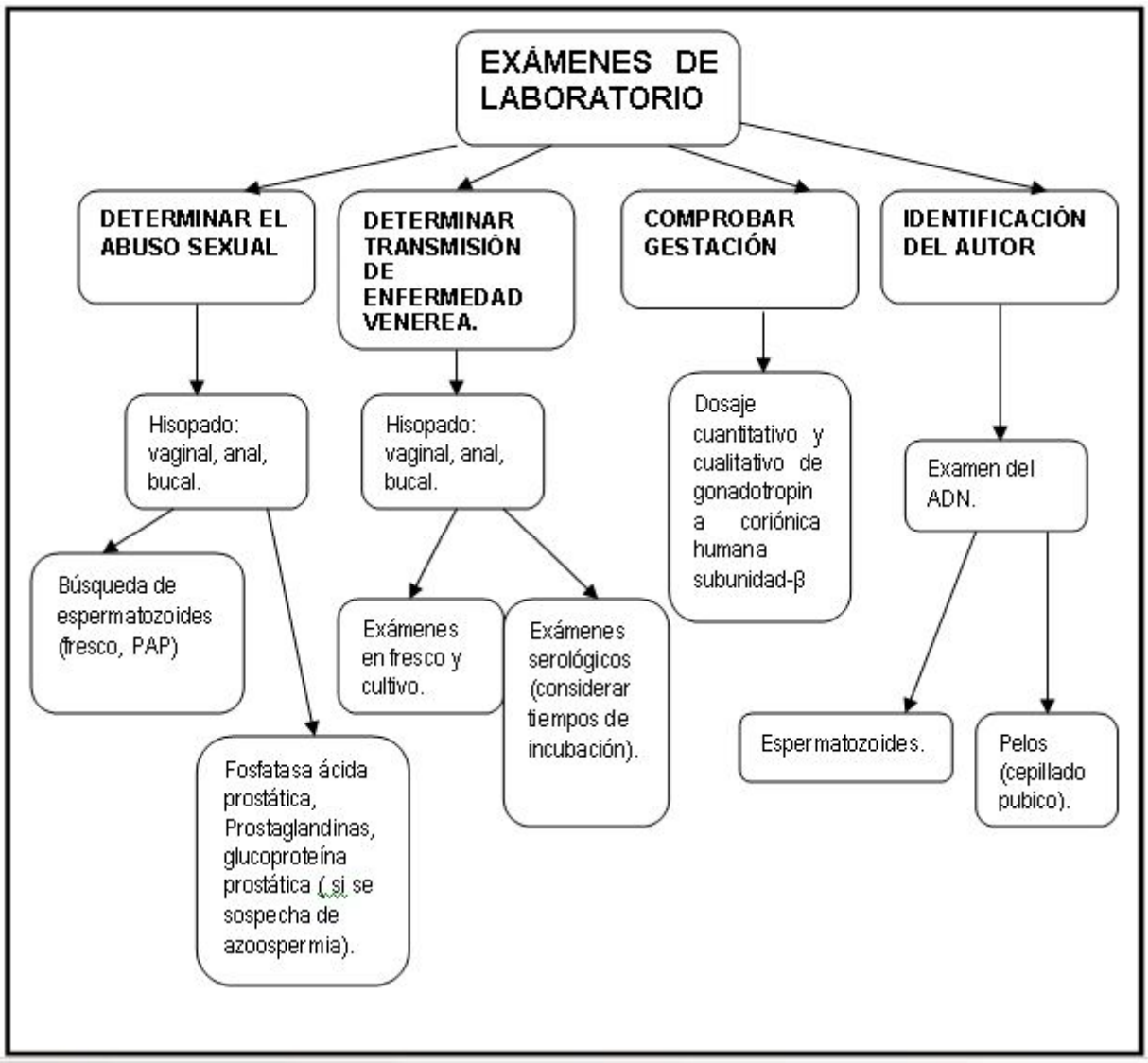

El diagnóstico diferencial con otras enfermedades deben ser siempre considerados por el medico, pues muchas de estas patologías pueden simular lesiones similares a las halladas en las victimas de abuso sexual, por ello deben estar presentes en la mente del médico a fin de no dar diagnósticos erróneos.(Tabla IV).

IV - DIAGNOSTICO DIFERENCIAL CON OTRAS PATOLOGÍAS

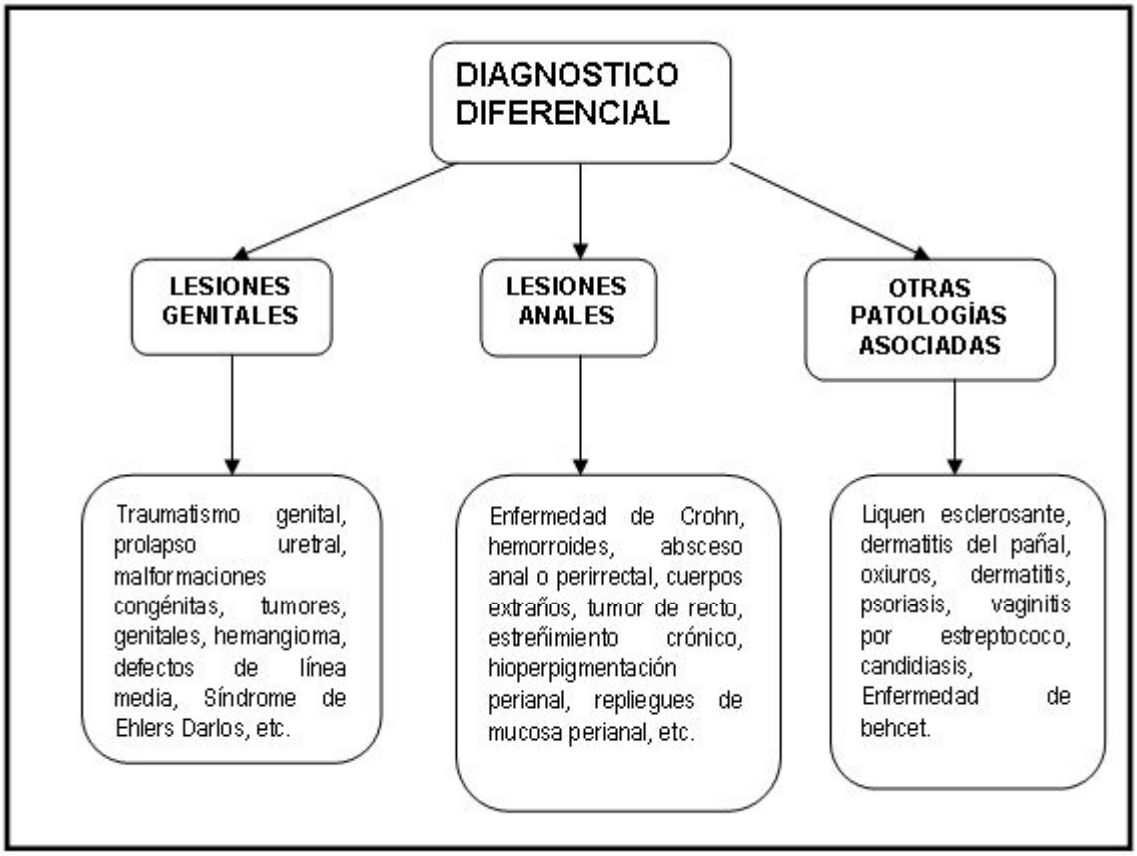

El diagnóstico de las lesiones requiere la valoración de los hallazgos obtenidos durante el interrogatorio, examen físico, exámenes de laboratorio, los cuales nos llevaran de la mano a emitir una conclusión diagnostica precisa.

Es importante al momento de indicar el diagnostico final el tener una metodología de descripción de las lesiones, por ejemplo me atrevo a proponer el siguiente esquema:

Examen en el área genital femenina: Indicar:

1- Lesiones en el introito vaginal, horquilla vulvar superior e inferior.

2- Tipo de himen: En caso de hímenes típicos estos presentan áreas donde es más frecuente se produzca el desgarro (Ej. El himen anular suele desgarrarse a horas II, V, VII, X). Además describiremos si se trata de un himen con bordes dilatables (himen complaciente).

3- Lesiones del himen: tales como equimosis, desgarros recientes, desgarros antiguos, los cuales deben ser ubicados según el sentido de las manillas del reloj.

Examen en el área genital masculino:

Evaluar el pene (glande, surco balano prepucial, frenillo, cuerpo), el escroto, los testículos. Describiendo las lesiones que presente o si hay signos de infección de tipos venéreo (secreción uretral).

Examen en el área anal y perianal:

Se evalúa el estado de los pliegues perianales describiendo si existe asimetría o borramiento, el estado del esfínter anal y si hay dilatación refleja o espasmo del mismo.

Las lesiones recientes (fisuras, equimosis, etc), cicatrices u otros hallazgos (verrugas) deben ser descritas siguiendo el sentido de las manecillas del reloj.

Todo ello nos permite concluir si ha habido desfloración del himen (reciente o antigua) o si presenta signos de coito anal (reciente o antiguo).

Finalmente sobre la base de una anamnesis reveladora, un examen medico cuidadoso y dirigido a evidenciar las lesiones relacionadas con abuso sexual y unos exámenes de laboratorio complementarios, es que el medico bien entrenado puede emitir un diagnostico inicial, el cual es de suma importancia puesto que a veces cuando el médico legista realiza el examen, los signos de lesiones recientes han desaparecido, no pudiéndose correlacionar la data del suceso con los hallazgos al examen clínico.

BIBLIOGRAFÍA:

1. Karen j. Terry, Ph. D. Principal Investigador. Child sexual abuse: A review of the literature. The John Jay College Research Team.
2. Kathleen Coulborn Faller. Child Sexual Abuse: Intervention and Treatment Issues. 1993 U.S. Department of Health and Human Services Administration for Children and Families.
3. American Academy of Pediatrics. “Guidelines for the Evaluation of Sexual Abuse of Children.” *Pediatrics* 87(February 1991):254–260.
4. Dr. Pablo Navarro. Valoración de la región anal en el delito sexual en la medicina forense clínica. Med. Leg. Costa Rica v.18 n.2 Heredia Sep. 2001.
5. Dr. Stephen Ludwig Abuso sexual, manejo en la emergencia pediátrica Arch. Pediatr. Urug. 2001; 72(S): S45-S54
6. Abuso sexual infantil: Manual de formación para profesionales. Save the Children. Noviembre 2001.
7. Ricardo M. Berrios Mejia. Delitos contra la libertad sexual: Frecuencia de Himen complaciente en la ciudad de Arequipa 2002.
8. Testut A. Latarget. Tratado de Anatomía humana 9º edición. Editorial Salvat S.A. Barcelona 1977.
9. José A. Patito. Tratado de Medicina Legal y Elementos de Patología Forense. Editorial Quórum. 2003.
10. Juan A. Gisbert Calabuig. Medicina legal y toxicología. 5ta.edicion 1998. Editorial Masson S.A.
11. Marco Rivas Souza. Medicina Forense. 2do. Edicion 2001. Ediciones Cuellar.
12. Drs. David Montoya S., Ricardo Díaz S., Peritaje médico legal en delitos sexuales: Una pauta práctica para su correcta realización. Rev. Chil. Obstet. ginecol. 2004; 69(1): 55-59.
13. Castañeda Chang, Ana María, Castamán Díaz, Desirée, Pimentel Ruiz, Roxana. Niñas y adolescentes con historia de abuso sexual infantil .Servicio de Psicología-Ginecología del Instituto Especializado de Salud del Niño, en el periodo de Enero a Octubre del 2003
14. Raul Onostre Guerra. Arch. Argent. Pediatr. 2000.98(1). Abuso sexual en niñas y niños consideraciones clinicas.
15. Código penal peruano 8va. Edición. Colección Jurídica 2004. Ministerio de Justicia.

PARA MAYOR INFORMACIÓN COMUNICARSE A:
Dr. Juan Carlos López Santillán
Colegio Médico del Perú 23613.
Medico Legista. Director de la División Médico Legal de Los Olivos –
Lima Perú.
jclopesan@yahoo.es